

Leiomioma vesical: presentación de un caso

Leiomyoma of the bladder: case report

Nicolás Menéndez*, Juan Manuel Álvarez, Gustavo Moline, Teófilo Mutka, Mario Fernández

Servicio de Urología, Clínica y Maternidad Colon, Mar del Plata, Buenos Aires.

INTRODUCCIÓN

El leiomioma de vejiga (LV) es un tumor mesenquimatoso benigno que deriva del tejido muscular liso. Comprende menos del 1% de las neoplasias vesicales y el 35% de los tumores mesenquimales, es más frecuente en mujeres jóvenes^{1,2}.

CASO CLÍNICO

Paciente mujer de 29 años sin antecedentes patológicos de relevancia, consulta por cuadro clínico de un año de evolución caracterizado por síntomas miccionales de vaciado: polaquiuria, tenesmo, sensación de vaciado incompleto vesical. Al examen se constata globo vesical y dolor a la palpación en hipogastrio por lo que se indicó colocación de sonda vesical.

Laboratorio: Sin particularidades (s/p).

Ecografía reno-vesical: Riñón izquierdo con hidronefrosis moderada: forma y tamaño conservado. Riñón derecho: s/p. En vejiga se evidencia formación vegetante redondeada de 55 x 45 mm de ecoestructura sólida-heterogénea (**Figura 1**) con vascularización periférica por doppler color.

Uro resonancia magnética: Se constata hidronefrosis moderada izquierda. En vejiga se observa imagen redondeada, isointensa en T1, hipointensa en T2 que refuerza levemente con contraste de 5,5 x 4,6 cm en región posterolateral izquierda que se encuentra en relación con meato ureteral izquierdo y cuello vesical (**Figura 2**).

Uretrocistoscopia: Uretra: s/p. Vejiga: se constata extensa formación de pared lisa, pediculada de base ancha que emerge de cara ínfero-lateral izquierda que protruye hacia cavidad vesical obstruyendo el cuello

vesical; se observa además vejiga trabeculada de lucha en el resto de la vejiga. Esta lesión está en contacto con meato ureteral izquierdo.

Con el diagnóstico de tumor vesical se decide realización de resección endoscópica de tumor vesical, constatando proceso tumoral voluminoso en cara posterolateral izquierda de aspecto liso con amplia base de implantación que comprime el meato ureteral izquierdo sin comprometer el mismo. La resección fue completa con exéresis amplia de la base de implantación.

Anatomía patológica: Fascículos de células musculares lisas con abundante eosinofilia en su citoplasma, inmunoreactividad para actina, desmina y vimentina y ausencia de reactividad para citoqueratina y proteína S-100. Material compatible con leiomioma vesical.

DISCUSIÓN

El leiomioma vesical (LV) es un tumor raro que pertenece a un grupo de neoplasias que derivan de tejido mesenquimático que normalmente se encuentra en la vejiga³. El LV corresponde a menos del 1% de los tumores vesicales, existiendo 250 casos publicados en la literatura inglesa^{4,5}. La incidencia de LV es tres veces más frecuente en mujeres⁶, hay una hipótesis de una teoría hormonal, ya que se han encontrado receptores estrogénicos por inmunohistoquímica⁷. La sintomatología depende de la localización, predominan los síntomas obstructivos e irritativos, seguido de hematuria y dolor de flanco⁶, aunque también pueden ser asintomáticos. En este caso, la paciente presentaba síntomas miccionales de larga data, por la ubicación que generaba obstrucción del tracto de salida vesical. La ecografía debe ser usada en primera línea en el estudio de estos

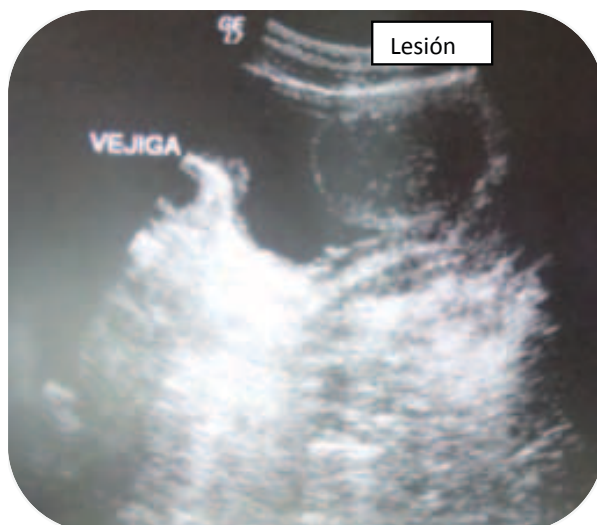


Figura 1. Ecografía vesical. Formación vegetante de 55 x 45 mm de ecoestructura sólida-heterogénea.

pacientes. El aspecto ecográfico de estos tumores, es de una masa de ecogenicidad homogénea, bien delimitada y de forma más o menos circular. Si se trata de un tumor endoluminal, la mucosa se presenta como un halo hiper-ecogénico que recubre la masa y nos permite sospechar de una neoformación no epitelial. Cuando tiene localización extravesical y en la pared posterior, la ecografía endovaginal nos da mayor definición⁸. Los leiomiomas se presentan en resonancia magnética como nódulos de baja intensidad, de superficie regular y con límites bien definidos⁹, la cistoscopia se realiza de rutina ante la sospecha de tumor vesical; en el caso presentado, la presencia de vejiga trabeculada “de lucha” sugería que el componente obstructivo era de larga data. Respecto al músculo detrusor de la vejiga pueden ser: intramurales (7%), extramurales (30%) y submucosos (63%)^{10,11}. El diagnóstico del leiomioma se obtiene de forma definitiva tras el estudio histopatológico de la lesión¹². El tratamiento es quirúrgico, el abordaje puede ser por resección transuretral (RTU), enucleación, cistectomía

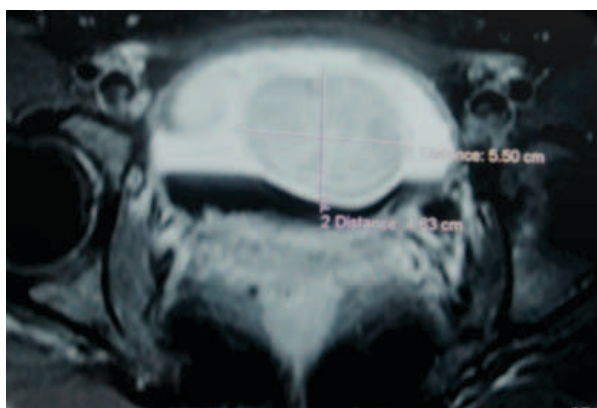


Figura 2. Resonancia magnética. Imagen redondeada de 5,5 x 4,6 cm en región posterolateral izquierda que se encuentra en relación con meato ureteral izquierdo y cuello vesical.

parcial abierta o laparoscópica según la ubicación y tamaño de la lesión¹. La RTU estaría indicada en los casos en los que el tumor no sea extramural, como este caso.

El pronóstico es bueno, no habiéndose comunicado casos de malignización¹³ y la recidiva es infrecuente cuando la extirpación es completa. Ante la presencia de malignización, hay que pensar en la presencia de un leiomioma de inicio que pasó desapercibido en el diagnóstico anatomopatológico.

BIBLIOGRAFÍA

1. Jeschke K, Wakoning J, Winzely M, y cols. Laparoscopic partial cystectomy for leiomyoma of the bladder wall. *J Urol.* 2002; 168:2115-2116.
2. Teran AZ, Don Gambrell, R. Leiomyoma of the bladder: Case report and review of the literature. *Int J Fertil.* 1989; 34:289-294.
3. Gomez Vegas A, Silmi Moyano A, Fernandez Lucas C, y cols. Leiomyoma of the lower urinary tract. *Arch Esp Urol.* 1991; 44:795-798.
4. Blasco Casares FJ, Sacristan Sanfelipe J, Ibarz Servio L, y cols. Characteristics of bladder leiomyoma in our setting. *Arch Esp Urol.* 1995; 48:987-989.
5. Hernandez DJ, Chan DY. Bladder leiomyomata and pelvic pain. *Urology* 2007; 70:807-808.
6. Goluboff ET, O'Toole K, Sawczuk IS. Leiomyoma of bladder: report of case and review of literature. *Urology* 1994; 43:238-241.
7. Gaynor-Krupnick, D.M.; Kreder, K.J. Bladder neck leiomyoma presenting as voiding dysfunction. *J Urol.* 2004; 172:249-250.
8. Fernández Fernández A, Mayayo Dehesa T. Leiomyoma of the urinary bladder floor: diagnosis by transvaginal ultrasound. *Urol Int.* 1992; 48:99-101.
9. Sundaram CP, Rawal A, Saltzman B. Characteristics of bladder leiomyoma as noted on magnetic resonance imaging. *Urology* 1998; 52:1.142-1.143.
10. Gibanel R, Mallafre J.M, Rodríguez A, y cols. Leiomioma vesical. *Actas Urol Esp.* 2001; 25(9):662-663.
11. Ojeda Calvo, A, Nuñez López, A, Alonso Rodrigo A, y cols. Leiomioma vesical. *Actas Urol Esp.* 2001; 25:759-763.
12. Furuhashi M, Suganuma N. Recurrent bladder leiomyoma with ovarian steroid hormone receptors. *J Urol.* 2002; 167:1399-1400.
13. Herranz L.M, Arellano R, Nam S, y cols. Leiomioma vesical en un varón. *Arch Esp Urol.* 2004; 57:827-831.